Gynäkologische Rundschau
Schriftleitung: M. Berger, Bern; E. Gitsch, Wien

Separatum
Verlag: S. Karger AG, Basel
Printed in Switzerland

28

Freie Mitteilungen · Communications libres
Perinatologie/Geburtshilfe
Périnatologie/Obstétrique

Gynäk. Rdsch. *23:* suppl. 4, pp. 92–96 (1983)

Verstärkter Haarwuchs als Begleiterscheinung der Langzeittokolyse mit Betamimetika - Fallbeschreibung

L. Spätling, R. Huch, A. Huch

Department für Frauenheilkunde, Klinik und Poliklinik für Geburtshilfe, Universität Zürich

Vor fast 10 Jahren machte uns eine Patientin unter Langzeittokolyse auf ihre deutlich verstärkt wachsenden Haare aufmerksam, ein Phänomen, dem bislang keine Bedeutung beigemessen wurde, offensichtlich deshalb, weil in einzelnen Publikationen und alten Lehrbüchern über Bilder von leichter Hypertrichosis gravidarum lanuginosa bis zum ausgeprägten Hirsutismus gestationis berichtet wurde. Während eine solche Veränderung des Haarkleides während der Schwangerschaft die Ausnahme darstellt, ist sie bei einer Langzeittokolyse mit Fenoterol die Regel [1].

Fallbeschreibung

Eine 22jährige I-Para, I-Gravida kam mit regelmässigen Wehen in der 25. Schwangerschaftswoche zur stationären Aufnahme. Vaginalbefund: wenig gereift; intravenöse Tokolyse mit Fenoterol in einer Anfangsdosierung von 2 µg/min; Zusatzmedikation von 40 mmol Magnesium/Tag; Lungenreifeinduktion in üblicher Weise; im Verlauf von 12 Wochen fünfmal erfolgloser Reduktionsversuch der Betamimetikadosierung; langsam reifende Zervix; Dauer der Tokolyse: 85 Tage; tägliche Gabe von durchschnittlich 3,4 mg, Gesamtdosis 289 mg Fenoterol; beckenendlage bis 37. Schwangerschaftswoche; mit 38 Schwangerschaftswochen bei vorzeitigem Blasensprung wegen röntgonolosche gesicherten knappen Beckenmassen Sectio caesarea.

Ungefähr 4 Wochen nach Therapiebeginn wurde eine lanugoähnliche Behaarung im Gesicht und Halsbereich bemerkt. An den Armen waren bis zu 4 cm lange Haare zu erkennen, die nicht flach auf der Haut lagen, sondern aufrecht standen. Die Hände zeigten einen pelzähnlichen Haarbesatz (Abb. 1), so dass diese Patientin Vergleiche zur Tierwelt zog. Der Bauch war mit einer Lanugohaarschicht bedeckt (Abb. 2). Auf den Oberschenkeln

Abb. 1. Verstärkter Haarwuchs auf Fingern und Handrücken nach 85 Tagen intravenöser Tokolyse.

Abb. 2. Verstärkter Haarwuchs auf der Bauchhaut nach 85 Tagen intravenöser Tokolyse.

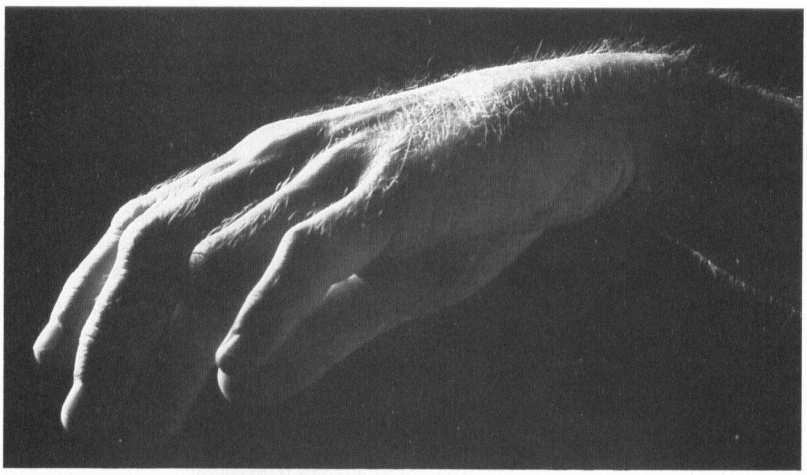

1

2

war ebenfalls verstärktes Haarwachstum mit Erweiterung der Schamhaargrenzen zu beobachten.

Bei der Befragung von fast 400 Graviden ohne Tokolyse beschrieben nur 6% ein solches Phänomen, dagegen hatten 93% der Langzeittokolysepatientinnen eine Verstärkung des Haarwuchses gezeigt [1]. Testosteron, Androstandiol, ACTH und Kortisol hatten keine wesentlichen Veränderungen bewirkt [1]. Es ist bekannt, dass Katecholamine eine Intensivierung des Energiestoffwechsles bewirken, was mit einer vermehrten Durchblutung nicht zuletzt auch der Haut einhergeht. Eine Steigerung des Stoffwechsels in den Haarfollikeln ist somit wahrscheinlich. Auch könnten durch die verstärkte Durchblutung vermehrte Andorgene an den Haarfollikel gebracht werden, ohne dass dazu eine Erhöhung des Serumgehaltes notwendig wäre.

Literatur

1 Spätling, L., et al.: Geburtsh. Frauenheilk. *40:* 1022–1028 (1980).

Dr. L. Spätling, Departement für Frauenheilkunde, Klinik und Poliklinik für Geburtshilfe, Frauenklinikstrasse 10, CH–8006 Zürich (Schweiz)

Akutes Polyhydramnion – eine klinische Herausforderung[1]

K.T.M. Schneider, K. Vetter, A. Huch

Departement für Frauenheilkunde, Klinik und Poliklinik für Geburtshilfe, Universität Zürich

Das akute Polyhydramnion ist eine geradezu pathognomonische Komplikation der monozygoten Zwillingsschwangerschaft. Ursache des Hydramnions ist eine fetofetale Transfusion. Die hieraus resultierende Anämie und Mangelentwicklung des Spender-, die Herzinsuffizienz des Empfängerzwillings sowie die durch das Polyhydramnion induzierte Frühgeburtlichkeit bedingen nach Literaturangaben eine Mortalität von nahezu 100%. Die Inzidenz wird mit 0,7–6% bei Zwillingsschwangerschaften angegeben. Im Gegensatz zum chronischen treten beim akuten Polyhydramnion fetale Missbildungen nicht gehäuft auf. Es scheint deshalb sinnvoll, Überlegungen zur Verbesserung des klinischen Managements anzustellen.

[1] Mit Unterstützung des Schweizerischen Nationalfonds.