Spätling, L., C. Pistofidou und A. Kraus: Cerclage und totaler Muttermundverschluss – wann ist was indiziert? Technik und retrospektive Studie

gynäkol. prax. 39, 437–449 (2015)
Hans Marseille Verlag GmbH München

Cerclage und totaler Muttermundverschluss – wann ist was indiziert?

Technik und retrospektive Studie

L. Spätling, C. Pistofidou und A. Kraus

Deutsche Familienstiftung;
Frauenklinik
des Klinikums Fulda

Zervixinsuffizienz – Fruchtblasenprolaps – Cerclage – totaler Muttermundverschluss

Einleitung

Der subjektiven Erfahrung des Nutzens einer Cerclage steht die Schwierigkeit entgegen, diesen auch nachzuweisen. Die angenommene Einfachheit des Eingriffs hat in früheren Jahren wahrscheinlich zu einer bedeutsamen Übertherapie geführt. In der Zwischenzeit liegen aber ausreichend Daten vor, die eine signifikante Reduktion der Frühgeburt durch eine Cerclage zeigen (1).

In den 1950er-Jahren wurde zunächst von Shirodkar (2) eine relativ invasive Methode beschrieben, wobei nach Abpräparation von Harnblase und Rektum ein Seidenband unter das Vaginalepithel um das Zervikalgewebe gelegt wurde. Im Jahr 1957 publizierte McDonald (3) eine wesentlich weniger invasive Methode, die heute als Standard angesehen werden kann. Hierbei wird ein nicht-resorbierbares Band durch Epithel und Zervixstroma im Sinne einer Tabaksbeutelnaht gelegt. Szendi (4) beschrieb 1961 zum ersten Mal den kompletten Muttermundverschluss als Notfallmaßnahme bei Fruchtblasenprolaps. Wissend, dass ein großer Teil von Fehl- und Frühgeburten durch eine aufsteigende Infektion verursacht wird, griff Saling (5) diese Methode auf und entwickelte den totalen Muttermundverschluss als Präventionsmaßnahme zur Vermeidung von habituellen Aborten und Frühgeburten weiter.

In den folgenden Jahren optimierten wir dieses Verfahren, was im Folgenden dargestellt wird. Um Erfahrungen mit dieser Methode zu sammeln, wurden alle operativen Eingriffe zur Prophylaxe von Aborten bzw. Frühgeburten und zur Therapie der Zervixinsuffizienz unter Einschluss des Fruchtblasenprolapses am Klinikum Fulda ab 1997 als Kombination von Cerclage nach McDonald und der Weiterentwicklung des totalen Muttermundverschlusses (TMV) durchgeführt. Es sollte die Frage beantwortet werden, ob ein zusätzlicher TMV eine Verbesserung ist. Wohl wissend, dass ein Vergleich zu einem ausschließlich mit einer Cerclage behandelten Kollektiv methodisch kritisierbar ist, haben wir einen 10-Jahres-Zeitraum, währenddessen ausschließlich eine Cerclage durchgeführt

wurde, dem folgenden 10-Jahres-Zeitraum mit der Kombination von Cerclage und TMV gegenübergestellt.

Indikationen

Belastete Anamnese: habitueller Abort, Zustand nach Spätabort (mit Infektion), Ultraschall-Zervixlänge ≤25 mm, progressive Verkürzung der Zervix.

Notfall: Fruchtblasenprolaps (nicht vor 24 Stunden Antibiose).

Kontraindikationen

Kindliche Fehlbildung, die mit dem Leben nicht vereinbar ist; Fruchttod; vorbestehender Blasensprung; Amnioninfekt; Blutung; Wehen; >28 SSW; <12 SSW; in Einzelfällen wurde der Eingriff vor 12 SSW und nach 28 SSW durchgeführt.

Cerclage nach McDonald (Abb. 1–3)

Trotz der bekannten Methode der Cerclage nach McDonald erschien es uns sinnvoll, die in jahrzehntelanger Anwendung entstandenen optimierenden Maßnahmen zu erwähnen.

Ein desinfizierendes Vaginalsuppositorium wird am Tag zuvor eingelegt. Bei Prolaps und Partialprolaps halten wir eine perioperative Antibiose für sinnvoll. Die Operation erfolgt in Spinalanästhesie. Zur vaginalen Desinfektion nutzen wir Octenidin. Der Eingriff soll möglichst zu dritt durchgeführt werden. Einsetzen eines Hänge- und Breisky-Spekulums zur Entfaltung der Scheide, Fassen vordere und hintere Muttermundlippe mit leichtem Zug nach kaudal mit Gewebezange.

Bei Fruchtblasenprolaps Hochschieben der Fruchtblase mit kleinem Tupfer. Wir nehmen immer ein Mersilene-Band mit Nadeln an den Enden (*Ethicon* BT 3–5 mm 40 cm). Die ebenfalls erhältlichen größeren Nadeln sind so gut wie immer hinderlich. Die Hälfte des Bandes wird mit einer Péan-Klemme markiert. Gleichlange Bandenden erleichtern das Knoten, besonders bei der angestrebten hohen Lage des Bandes. Um das Band möglichst hoch zu platzieren, setzen wir die stumpfe Nadel an der Umschlagsfalte auf die Vaginalhaut und schieben diese unter leichtem Druck, ohne die Haut zu durchstechen, nach kranial. Erst wenn wir die gewünschte Höhe erreicht haben, erhöhen wir den Druck, bis die Nadel oft mit einem leisen Geräusch und plötzlichem Nachlassen des Gegendrucks mit der Nadelspitze die Haut durchdringt und vor dem zervikalen Stroma liegt.

Wir versuchen den Einstich ins Stroma zu vermeiden, da dieses oft sehr weich ist und wir eine Verletzung der Fruchtblase, ganz besonders bei Fruchtblasenprolaps oder Trichter des inneren Muttermunds vermeiden wollen. Wir stechen bei 6 Uhr ein, bei 3 Uhr aus und wieder ein, wobei wir hier weniger als die beschriebenen 10 mm zwischen Ein- und Ausstich nutzen. Ausgestochen wird bei 12 Uhr. Der Zeigefinger der freien Hand kann das Auffinden der Nadelspitze erleichtern. Das Band wird dann bis zur exakten Hälfte durchgezogen. Die Péan-Klemme liegt dann bei 6 Uhr und kann entfernt werden. Anders als bei der Cerclage nach Shirodkar zeigt die Konvexität der Nadel immer zum Zentrum der Zervix.

Nun gehen wir auf ebensolche Weise von 6 über 9 auf 12 Uhr. Die Annahme der Nadel mithilfe eines zweiten Nadelhalters kann hilfreich sein. Nach dem Abschneiden der Nadeln wird geknotet. Am besten lässt es sich knoten, wenn man einen einfachen Knoten wählt und das Band direkt am Knoten mit beiden Zeigefingern nach lateral zieht. Der Assistent entfernt derweil vorsichtig den die Fruchtblase zurückhaltenden Tupfer.

Wir knoten nicht mit maximaler Kraft, möchten aber, dass wir den inneren Muttermund etwa 5 mm (Fingerkuppe) weit tasten. Es folgen 3 Knoten mit wechselnder Richtung und das Knoten eines kleinen Stegs von etwa 2 cm, der das spätere Auffinden zur Entfernung erleichtert.

Abb. 1
Legen des Cerclagebands, 1. Schritt. Hinweise zum hohen Legen des Cerclagebands: Die stumpfe Nadel des Cerclagesets wird fest mit einem kräftigen geraden Nadelhalter am Übergang des äußeren zum mittleren Drittel eingespannt. Um zusätzliche Höhe zu gewinnen, wird die Spitze der Nadel möglichst hoch bei 6 Uhr auf die Scheidenhaut gesetzt und auf dem Zervixstroma nach kranial geschoben. Anschließend wird mit leichtem Druck die Spitze durch die Scheidenhaut (was meist mit einem leichten knackähnlichen Geräusch verbunden ist) und nicht ins Zervixstroma gestochen. So wird bei Fruchtblasenprolaps eine Verletzung der Fruchtblase vermieden. Die Nadel wird zwischen Scheidenhaut und Stroma vorgeschoben und bei 3 Uhr ausgestochen. Hierbei kann der Zeigefinger der freien Hand unterstützend wirken. Kommt es zum Blasensprung, sollte ein TMV angeschlossen werden

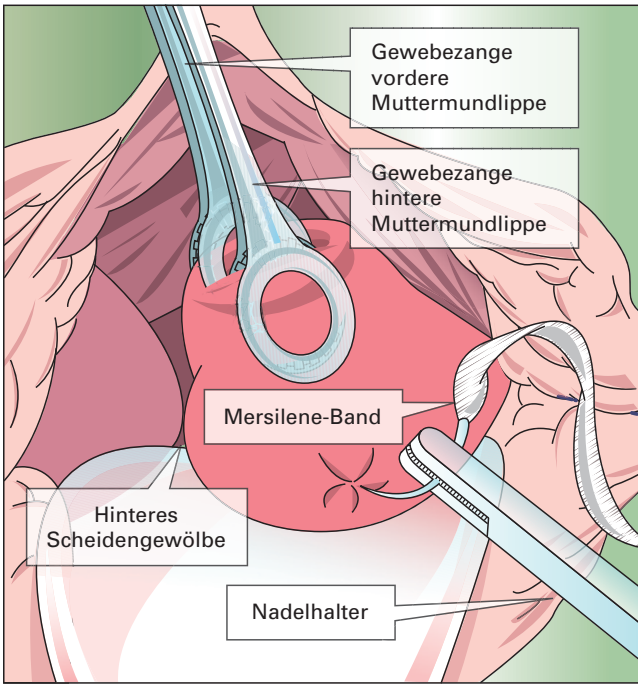

Kommt es bei der Durchführung der Cerclage zu einem Blasensprung sollte ein TMV angeschlossen werden.

TIPP: Zum späteren Entfernen mit etwa 36 SSW nehmen wir ohne weitere Vorbereitung nach einer gynäkologischen Untersuchung eine lange Präparierschere, fassen den Steg mit einer langen geraden Klemme, ziehen ihn nach rechts, bis das Band distal des Knotens sichtbar wird, schieben die geschlossene Schere unter das Band, kippen und öffnen sie ein wenig, sodass das Band zwischen die Branchen gleitet. Dann durchtrennen und entfernen wir das Band.

Wir legen einen Blasenverweilkatheter, bis die Patientin wieder selbständig aufstehen kann. Eine Tamponade, deren Spitze wir mit *Braunol* benetzen ist selten notwendig. Wegen einer möglichen Auslösung von Kontraktionen verordnen wir für mindestens 24 Stunden eine Bolustokolyse mit Fenoterol (4 µg/12 Minuten).

Perioperative Maßnahmen bei totalem Muttermundverschluss

Diagnosesicherung durch Spekulumeinstellung, Palpation, Vaginalultraschall, Nativpräparat, Mikrobiologie. 48-stündige Vorbehandlung mit Antibiotikum, meist Cephalosporin (trotz der Enterokokkenlücke), manchmal auch in Kombination mit Metronidazol, nach Vorliegen des Antibiogramms Adaptation der Antibiotika. Bei einem sog. notfallmäßigen Eingriff bei Fruchtblasenprolaps wird ein TMV nur nach mindestens 24-stündiger vorausgehender Antibiose durchgeführt.

Die Operation erfolgt in Spinalanästhesie. Bei Fruchtblasenprolaps TRENDELENBURG-Lagerung, niedrig dosierte Bolustokolyse, gewichtsadaptiert, meist 4 µg/12 Minuten, nach der Operation alle 6 Minuten. Bei Beschwerden wird auch höher dosiert. Belassen der Bolustokolyse für 2–3 Tage. Die

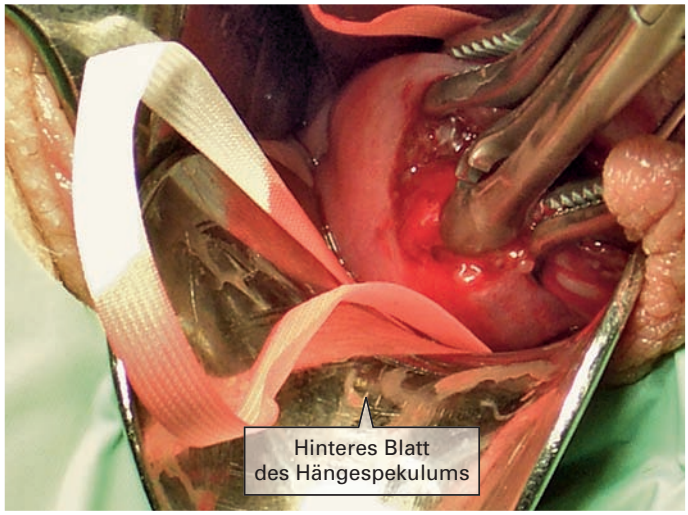

Abb. 2
Legen des Cerclagebands bei Fruchtblasenprolaps. Bei Vorwölben der Fruchtblase wird diese mit einem eng gefassten Tupfer nach kranial geschoben. Während des Straffens des Bands wird der Tupfer langsam zurückgezogen, sodass die Fruchtblase distal verbleibt

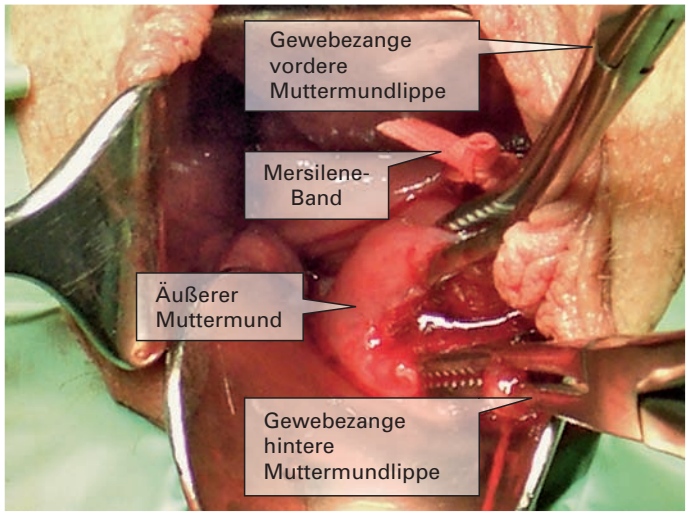

Abb. 3
Der Steg ist geknotet

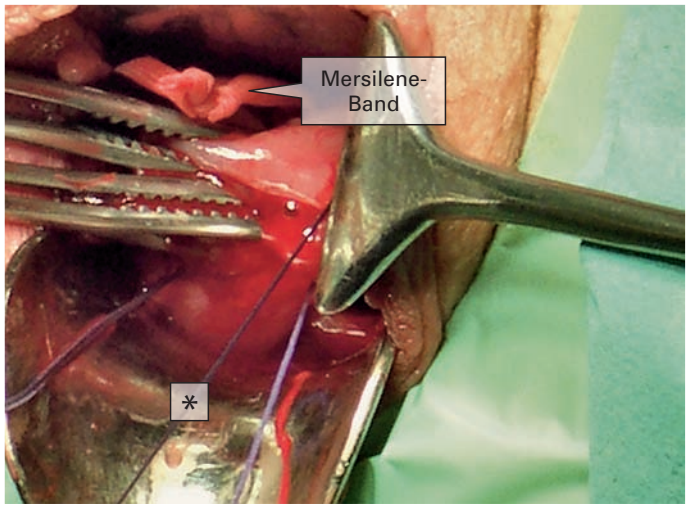

Abb. 4
Anbringen der seitlichen Haltefäden. Üblicherweise erfolgt die Darstellung mit Breisky-Spekula. Zur fotographischen Darstellung wählte man ein gewinkeltes Spekulum

* Legen des seitlichen Haltefadens gut außerhalb des äußeren Muttermunds. Dieser hält die Zervix, wenn die Fasszangen bei den weiteren Operationsschritten entfernt werden müssen

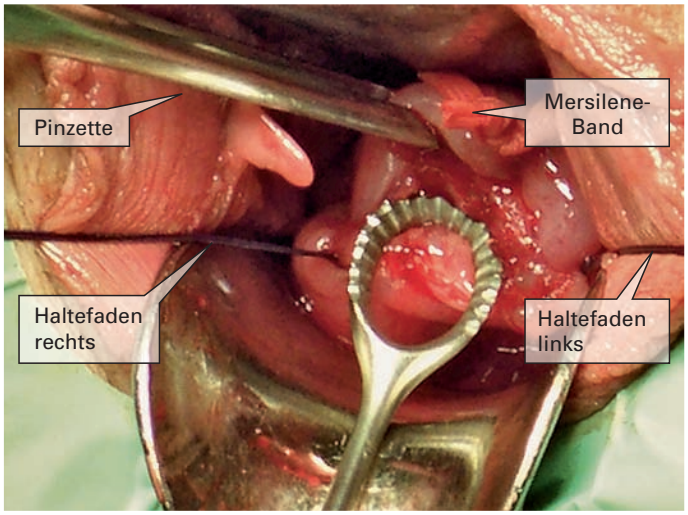

Abb. 5
Kürettage des Zervikalkanals mit der Bürstenkürette *(Aesculap ER 580 R)*

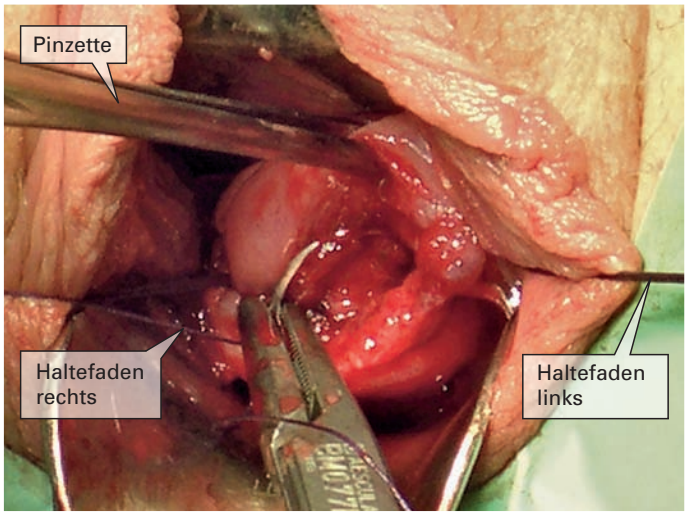

Abb. 6
Innere Naht des Zervikalkanals. Mit 3–4 Einzelknopfnähten wird die Vorderwand des Zervikalkanals mit kleiner Nadel auf die Rückwand genäht

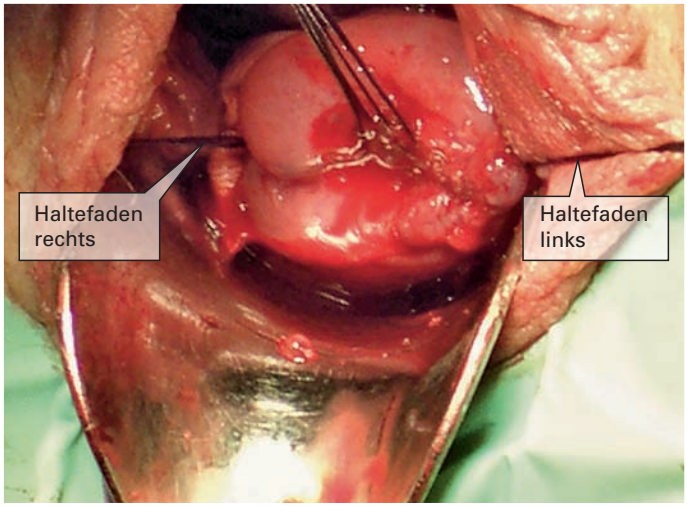

Abb. 7
Der Zervikalkanal ist verschlossen. 4 verschließende Fäden sind gelegt und werden sehr kurz abgeschnitten

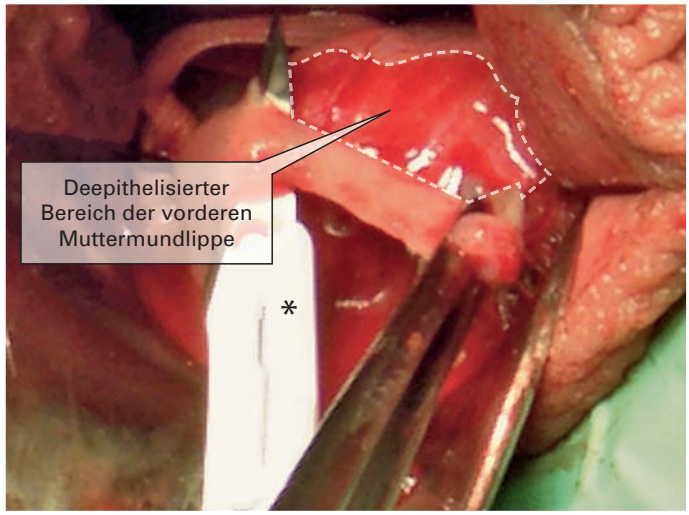

Abb. 8
Deepithelisierung des Muttermunds mit *Swann-Morton*-Skalpell

* gewinkeltes, zweiseitig geschliffenes Konisationsmesser *(Swann-Morton)*

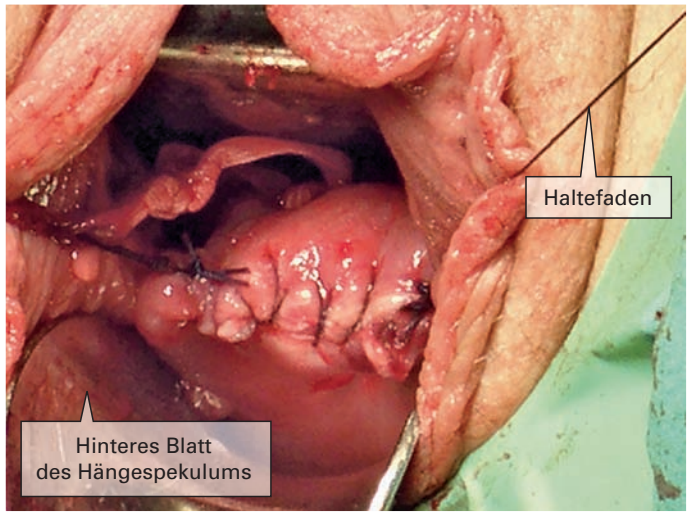

Abb. 9
Endgültiger fortlaufender Verschluss des Muttermunds. Die deepithelisierten Bereiche des äußeren Muttermunds werden mit einem fortlaufenden Faden aufeinander genäht. Es ist auf gleichmäßige nicht zu weite Stichabstände zu achten, damit zügig eine Überhäutung entstehen kann. Die Haltefäden werden mit der fortlaufenden Naht verknotet

Dosis wird nicht mehr gesteigert, um durch einen beginnenden Amnioninfekt hervorgerufene Kontraktionen nicht zu kaschieren.

Antibiose belassen für 5 Tage. In den ersten Tagen Bestimmung von Leukozyten, CRP (wissend um die etwa 16-stündige Verspätung), Temperatur und äußere Palpation des Uterus. Dazu erfolgt mehrmals täglich die Frage nach dem Wohlbefinden als einem sehr sensiblen Indikator für eine beginnende Infektion. Bei Zeichen eines Amnioninfekts wird der TMV eröffnet und die Geburt eingeleitet. Eine Entlassung ist bei unauffälligem Verlauf ab dem 5. postoperativen Tag möglich.

Totaler Muttermundverschluss (Abb. 4–9)

Vor einem TMV wird immer eine Cerclage nach McDonald durchgeführt. Anlegen von 2 Haltefäden bei 3 und 9 Uhr mit deut-

lichem Abstand zum Muttermund (*Vicryl* 0, CT-2 plus). Diese Fäden halten die Zervix bei der Kürettage des Zervikalkanals. Zusätzlich straffen kann man das Gewebe mit einer Fensterklemme oder einer chirurgischen Pinzette, die den Muttermund fasst. Zur Zervixkürettage nehmen wir eine Bürstenkürette *(Aesculap ER 580R)*. Da der Zervikalkanal durch die Cerclage nach kranial verschlossen ist, muss man nicht befürchten, die Fruchtblase zu verletzen, auch wenn man zuvor einen Fruchtblasenprolaps bei weit eröffnetem Zervikalkanal mit der Cerclage reponiert hatte. Die Kürettage erfolgt kräftig mit dem Ziel die Auskleidung des Zervikalkanals zu entfernen, damit eine komplette Verklebung der Wände erreicht werden kann. Diese wird unterstützt von der darauf folgenden Vereinigung der Vorderwand mit der Hinterwand des Zervikalkanals, die durch 2–4 Einzelknopfnähte mit einer feinen gebogenen Nadel mit dem Durchmesser von 14 mm (*Vicryl* 2-0, CT-3 plus) erreicht wird. Die Fäden müssen kurz abgeschnitten werden, um später eine Dochtwirkung zu vermeiden.

Während die Zervix jetzt nur noch an den Haltefäden fixiert wird, wird mit einem abgewinkelten Konisationsmesser mit beidseitigem Schliff *(Swann-Morton)* ein etwa 3–5 mm breiter Epithelstreifen von der gesamten Zirkumferenz der Portio entfernt. Damit die Sicht durch die Blutung so wenig wie möglich behindert wird, beginnt man mit der hinteren Muttermundlippe. Insgesamt stört eine stärkere Blutung nur kurzfristig, da nun fortlaufend quer unter Einknoten der Haltefäden der Muttermund so verschlossen wird, dass die deepithelisierten Stellen aufeinanderliegen und die Naht die Wunde komprimiert. Es wird dazu ein *Vicryl*-Faden (Stärke 0, CT-2 plus) verwendet. Eine gleichmäßige nicht zu oberflächliche Naht mit Stichabständen von etwa 4 mm verbessert die Heilung. Es werden ein Blasenverweilkatheter und immer eine leichte an der Spitze mit *Braunol* getränkte Tamponade für 24 Stunden gelegt.

Ergebnisse

Das Alter der Patientinnen war mit 30 Jahren in beiden Kollektiven nicht verschieden (Tab. 1). Gravidität und Parität war bei dem 10 Jahre später operierten TMV-Kollektiv jeweils um 0,3 geringer. Die Indika-

Tab. 1
Anamnestische Daten der Cerclage- (n = 69) und der TMV-Gruppe (n = 138)

	Cerclage		Cerclage + TMV	
	Median	**Range**	**Median**	**Range**
Alter	30 Jahre	18–42 Jahre	30 Jahre	18–43 Jahre
Gravidität	3,1	1–9	2,8	1–10
Parität	1,1	0–5	0,8	0–6
Mehrlinge ○ Gemini ○ Drillinge	 5 (7%) 1 (1,4%)		 17 (12%) 4 (3%)	
Zervixlänge	19 mm		24 mm	
Muttermundweite	2 mm	0–20 mm	5 mm	0–35 mm

	Cerclage		Cerclage + TMV	
	Median	**Range**	**Median**	**Range**
Stationär	10,5 Tage	3–67 Tage	16,5 Tage	4–84 Tage
Operation mit SSW	20+0	11+4–30+0	20+1	10+6–29+0
Geburt mit SSW	36+0	20+4–41+3	37+0	24+2–41+4
Differenz	16+0	0+5–28+2	16+6	0–27+5
Geburtsmodus ○ spontan ○ per Sectio ○ sek. Sectio	 65% 13% 12%		 40% 21% 28%	

Tab. 2
Klinische Daten der Cerclage- (n = 69) und der TMV-Gruppe (n = 138)

(SSW+ = Schwangerschaftswochen und Tage)

	Cerclage		Cerclage + TMV	
	Median	**Range**	**Median**	**Range**
Fruchtblasenprolaps	3 (4%)		17 (12%)	
Muttermundweite	17 mm	10–25 mm	20 mm	10–35 mm
Operation mit SSW	21+6	20+4–24+6	21+5	18+2–25+1
Geburt mit SSW	33+4	30+5–39+0	32+3	24+2–41+1
Differenz	11+5	5+6–18+3	10+5	0–24+0
Amnioninfektions-syndrom	0		2	27+1–29+0

Tab. 3
Unterauswertung der Patientinnen mit Fruchtblasenprolaps der Cerclage- und der TMV-Gruppe

(SSW+ = Schwangerschaftswochen und Tage)

tion zur Cerclage war bei 20% prophylaktisch, bei 80% therapeutisch. Für den TMV betrugen die Zahlen 22% und 78%. Der Anteil der Mehrlinge war im TMV-Kollektiv prozentual zweimal so hoch wie beim Cerclage-Kollektiv. Die präoperative Zervixlänge wurde im TMV-Gesamtkollektiv mit 24 mm, im Cerclage-Kollektiv mit 19 mm angegeben. Hierbei ist zu erwähnen, dass im Cerclage-Kollektiv die Vaginalsonographie noch nicht über den gesamten Zeitraum zur Verfügung stand und die angegebene Zahl auch Schätzungen beinhaltet. Das trifft auch auf die Angaben zur Muttermundweite zu.

Im Median waren die Patientinnen im TMV-Kollektiv mit 16,5 Tagen 6 Tage länger stationär als die im Cerclage-Kollektiv. Diese Zahlen werden stark durch einige Langlieger beeinflusst. Der Zeitpunkt der Operation war mit 20+0 SSW bzw. 20+1 SSW fast identisch. Die Entbindung erfolgte im Cerclage-Kollektiv mit im Median 36+0 SSW, im TMV-Kollektiv mit 37+0 SSW (Tab. 2). Dies ist auch deshalb bemerkenswert, da im TMV-Kollektiv dreimal so viele Patientinnen mit Fruchtblasenprolaps behandelt wurden (Tab. 3). Im Cerclage-Kollektiv endete eine Schwangerschaft mit einem Spätabort (Tab. 4).

Die »Baby-take-home«-Rate war im TMV-Kollektiv 100%. Mit beiden Verfahren konnte die Schwangerschaft im Median um etwa 16 Wochen verlängert werden.

Im TMV-Kollektiv waren prozentual mehr als dreimal so viele Amnioninfektionssyndrome zu verzeichnen als im Cerclage-Kollektiv. Da durch die intensive Überwachung diese aber sehr früh erkannt wurden, erkrankten weder die Mütter noch die Neugeborenen ernsthaft (Tab. 5). Das fetale Outcome war in beiden Kollektiven nicht signifikant verschieden.

Die Unterauswertung mit der Diagnose Fruchtblasenprolaps beinhaltete im TMV-Kollektiv mit 17 fünfmal so viele Patientinnen. Es ist hervorzuheben, dass trotz der weit fortgeschrittenen Befunde eine Schwangerschaftsverlängerung von im Mittel 10+5 SSW bei nur 2 Amnioninfektionssyndromen erzielt wurde (Tab. 3).

Diskussion

Die Auswertung von 138 konsekutiven Patientinnen eines mit einer Cerclage nach McDonalds kombinierten TMV mit therapeutischer und prophylaktischer Indikation zeigt, dass diese Methode trotz Schaffens eines abgeschlossenen Raums im Zervikalkanal mit dem potenziellen Risiko eines Abszesses und konsekutiv aufsteigender Infektion sehr effizient und risikoarm ist.

Auch wenn der Vergleich mit einem 10 Jahre früher operiertem Kollektiv mit einer McDonalds-Cerclage methodische

Tab. 4
Fetales Outcome in der Cerclage- (n = 69) und in der TMV-Gruppe (n = 138)

	Cerclage		Cerclage + TMV	
	Median	**Range**	**Median**	**Range**
Perinatale Mortalität	0*		0	
Gewicht	2665 g	640–4130 g	2468 g	460–4340 g
APGAR 1 APGAR 5 APGAR 10	7,8 8,8 9,2	1–10 1–10 6–10	7,6 8,5 8,8	1–10 1–10 5–10
pH arteriell	7,19	7,18–7,40	7,22	7,07–7,43

* 1× Abort

▷

▽

Tab. 5
Komplikationen in der Cerclage- und der TMV-Gruppe

	Cerclage			Cerclage + TMV		
	Pat. (n)	**Median (SSW)**	**Range (SSW)**	**Pat. (n)**	**Median (SSW)**	**Range (SSW)**
Komplikationen	23 (33%)			45 (33%)		
Blasensprung	9 (13%)	32+2	26+1–35+2	15 (11%)	30+1	25+1–39+4
Vorzeitige Wehen	14 (20%)	30+4	24+0–36+3	30 (22%)	30+0	18+6–36+5
Amnioninfektions-syndrom	2 (3%)	28+2	26+5–30+0	15 (11%)	28+0	18+6–33+4

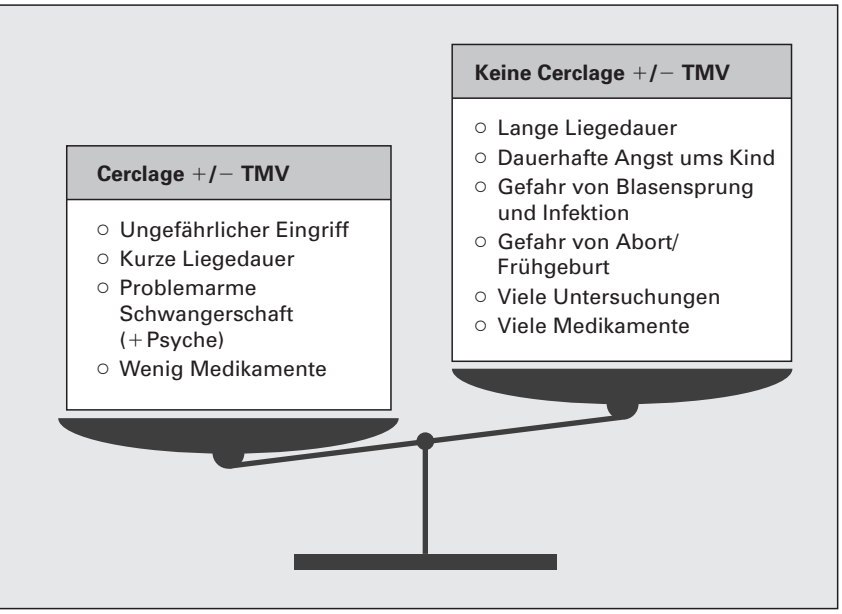

Abb. 10
Abwägung der Vor- und Nachteile eines operativen Eingriffs

Defizite hat und offensichtlich bei einer deutlich risikoärmeren Gruppe durchgeführt wurde, zeigt er doch, besonders nach dem Nachweis der positiven Wirkung von vaginal appliziertem Progesteron bei Zervixinsuffizienz (6), dass zur Prophylaxe und zur Behandlung einer einfachen Zervixinsuffizienz für einen TMV keine Indikation besteht. In dieser Gruppe reicht eine Cerclage nach McDonalds, besonders, wenn diese sehr hoch gelegt wird. Denkbar ist, dass durch den nach der Operation wieder längeren Zervikalkanal sich auch wieder ein die Frucht schützender Mukus bilden kann.

In den letzten Jahren führen wir den mit einer Cerclage kombinierten TMV nur noch prophylaktisch bei einem Zustand nach Spätabort durch, dessen Anamnese möglicherweise durch Eingriffe am Uterus zusätzlich belastet ist.

Der große Erfolg der Schwangerschaftsverlängerung, gepaart mit einer bemerkenswert geringen Komplikationsrate des mit einer Cerclage kombinierten TMV in dem Kollektiv der Frauen mit Fruchtblasenprolaps, lässt uns diese Operation durchführen, wenn keine Kolpitis vorliegt. Bei einer Kolpitis führen wir nach Therapie nur eine Cerclage durch.

Bei einer Patientin eröffnete sich die Fruchtblase während der Anlage einer Cerclage. Hier brachen wir die Operation nicht ab, sondern komplettierten die Operation mit dem TMV. Nach dem üblichen Behandlungsverlauf in der Klinik hatte die Patientin eine unauffällige Schwangerschaft und wurde am Termin von einem gesunden Kind entbunden.

Abwartendes konservatives Vorgehen bei Fruchtblasenprolaps ist nicht sinnvoll. Eine retrospektive Untersuchung zeigte signifikante Vorteile für die Patientinnen, die eine Cerclage erhielten (7). Die komplikationsarme Operation einer Cerclage, aber auch eines TMV, hat so gut wie immer

einen ungestörten Schwangerschaftsverlauf zur Folge, der sich kaum von dem einer nicht betroffenen Frau unterscheidet. Demgegenüber steht bei abwartendem Vorgehen ein oft wochenlanger Krankenhausaufenthalt mit einer Vielzahl von Untersuchungen, strenger Bettruhe, wehenhemmender Maßnahmen und der psychischen Belastung, verursacht durch die andauernde Angst der Mutter um ihr Kind (Abb. 10).

Brix et al. (8) publizierten eine prospektiv randomisierte Studie mit dem Vergleich zwischen Cerclage (McDonald oder Shirodkar) allein oder in Kombination mit einer »Okklusion«. In dieser Studie wurde kein zusätzlicher Nutzen, weder in der prophylaktischen noch der therapeutischen Gruppe, durch eine zusätzliche »Okklusion« gesehen. Auch wenn die Methode der »Okklusion« sich sehr von den von uns beschriebenen Methoden unterscheidet, da weder eine Ausschabung und Vernähung des Zervikalkanals erfolgt, noch die deepithelisierte Portiooberfläche miteinander vernäht wird, zeigen sich auch in unserem Vergleich keine Unterschiede zwischen den Gruppen. Allerdings ist die »Baby-take-home«-Rate um etwa 10% höher. Auch scheint die mit hohem Risiko belastete Gruppe mit Fruchtblasenprolaps nicht behandelt worden zu sein. Die 17 Mütter, die bei Fruchtblasenprolaps mit einem TMV in unserem Vergleich behandelt wurden, konnten alle ihre Kinder mit nach Hause nehmen. Auch die Studie von Brix et al. zeigt einmal mehr, wie differenziert auch prospektiv randomisierte Untersuchungen betrachtet und bewertet werden müssen.

Durch eine Cerclage allein scheint nicht nur die Zervix mechanisch gestützt zu werden, es gelingt auch, die schützende Funktion des zervikalen Mukus wiederherzustellen, wenn es gelingt den Zervikalkanal mit ausreichender Länge zu rekonstruieren. Gelingt dies, so ist der TMV, wie Saling es primär zum Infektionsschutz gedacht hat, nicht notwendig. Ist aber ein Befund so weit fortgeschritten, dass eine ausreichend lange und schützende Zervix mit einer Cerclage nicht mehr aufgebaut werden kann, wie es bei der Gruppe mit Fruchtblasenprolaps gegeben ist, halten wir den TMV immer nach ausreichender antibiotischer Vorbehandlung für indiziert. Natürlich ist er auch sinnvoll bei Patientinnen, bei denen es während der Operation zu einem Blasensprung kommt.

Die risikoarme Cerclage nach McDonalds und der erhebliche Gewinn an Lebensqualität der Patientin durch Vermeidung eines langen, mit hohen Kosten verbundenen stationären Aufenthalts führt zur Überlegung, ob nicht auch bei einem Kollektiv bis 32+0 SSW bei progredienter Zervixinsuffizienz eine Cerclage durchgeführt werden sollte.

Die Spitzenposition, die für das Perinatalzentrum am Klinikum Fulda vom AQUA Institut (9) ermittelt wurde, basiert nicht nur auf den guten Leistungen der Neonatologie, sondern auch auf dem Zustand, in welchem die Neonaten den Kinderärzten übergeben werden. Hierbei spielt das beschriebene Vorgehen bei Zervixinsuffizienz, die Magnesiumsupplementation in der Schwangerschaft (10), aber auch die Therapie bei drohender Frühgeburt im Wesentlichen mit der Bolustokolyse (11) eine erhebliche Rolle. Neben der Tatsache, dass es so gelingt, viele Kinder in den Bereich der Lebensfähigkeit zu führen, ist es generell besser, Frühgeburten zu vermeiden, als Frühgeburten zu behandeln. Der Erfolg bei der Behandlung der drohenden Frühgeburt zeigt sich nicht durch die Wirkung einer einzelnen Maßnahme, deren Erfolg möglicherweise wissenschaftlich nicht nachweisbar ist, sondern in der Summe von verschiedenen Einzelmaßnahmen in einem Gesamtkonzept geburtshilflicher und neonatologischer Arbeit.

Fazit für die Praxis

○ Prophylaktische Therapie der Zervixinsuffizienz besonders im Hinblick auf die positive Wirkung von Progesteron selten indiziert.

○ Bei stark belasteter Anamnese (multiple Operationen bzw. Kürettagen, Zustand nach septischem Abort, Zustand nach Spätabort) prophylaktische Anlage einer Cerclage mit TMV.

○ Legen der Cerclage immer so hoch wie möglich zur Wiederherstellung des schützenden Mukus im Zervikalkanal.

○ Bei progredienter Verkürzung unter Progesteron Legen einer Cerclage.

○ Wenn bei Fruchtblasenprolaps allein mit der Cerclage keine ausreichend lange Zervix aufgebaut werden kann, zusätzlich Anlage eines TMV.

Zusammenfassung

Der schwangerschaftsverlängernde Effekt einer Cerclage bei Zervixinsuffizienz ist heute gesichert. Die Frage sollte beantwortet werden, ob ein zusätzlicher totaler Verschluss des Muttermunds (TMV), dessen weiterentwickelte Technik ausführlich dargestellt wird, einen zusätzlichen Vorteil bringt. In Zeiträumen von jeweils 10 Jahren wurden 69 Patientinnen mit einer Cerclage nach McDonald mit 138 Patientinnen, die außer einer Cerclage nach McDonald auch einen TMV erhielten, verglichen. Neben einer generell geringen Morbidität gab es in der Cerclage-Gruppe einen Abort. In der TMV-Gruppe gab es keine fetale Mortalität. In den prophylaktischen und unkomplizierten therapeutischen Gruppen waren keine signifikanten Unterschiede zwischen den Kollektiven zu verzeichnen, sodass hier ein TMV nicht notwendig ist.

Da mit dem TMV in dem Hochrisikokollektiv mit ausgeprägtem Fruchtblasenprolaps die gleiche Verlängerung der Schwangerschaft um 11 Wochen erreicht werden konnte wie bei dem entsprechenden risikoärmeren Kollektiv mit Cerclage, erscheint der TMV gerade in einem Hochrisikokollektiv indiziert. Auch bei anamnestischen Spätaborten erscheint ein prophylaktischer TMV sinnvoll.

Spätling, L., C. Pistofidou and A. Kraus:
Indication for cerclage and complete occlusion of cervical os. Technique and retrospective study

Summary: In case of cervical insufficiency a cerclage prolong pregnancy. It should be answered if an additional complete occlusion of cervical os (COCO) improves the results. The technique is described in detail. In consecutive 10 years periods 69 patients were treated by a cerclage, 138 patients by an additional COCO. One abortion occurred in the cerclage group. No fetal mortality and only a minor morbidity of mother and newborn were observed in the COCO group. In the prophylactic and uncomplicated therapeutic groups no differences in outcome could be seen indicating no additional benefit of COCO.

In case of exposed membranes both groups showed a prolongation of pregnancy by 11 weeks, although the patients of the COCO group had more risks. So the latter group could profit by COCO. In case of late and complicated abortion in history COCO women could benefit from COCO.

Key words: *Cervical insufficiency – exposed membranes – cerclage – complete occlusion of the cervix*

Literatur

1. Alfirevic Z, et al. Cervical stitch (cerclage) for preventing preterm birth in singleton pregnancy. Cochrane Database Syst Rev 2012; 4: CD008991.
2. Shirodkar VN. A new method of operative treatment for habitual abortion in the second trimester of pregnancy. Antiseptic 1955; 52: 299.
3. McDonald IA. Suture of the cervix for inevitable miscarriage. J Obstet Gynaecol Br Emp 1957; 64: 346–350.
4. Szendi B. Vollständiges Zusammennähen des äußeren Muttermundes auf blutigem Wege zur Verhinderung von fortgeschrittenem Abortus und Frühgeburten. Zentralbl Gynäkol 1961; 83: 1083–1087.
5. Saling E. Der frühe totale Muttermundverschluß zur Vermeidung habitueller Aborte und Frühgeburten. Z Geburtsh Perinat 1981; 185: 259–261.
6. Romero R, et al. Vaginal progesterone in women with an asymptomatic sonographic short cervix in midtrimester decreases preterm delivery and neonatal morbidity: a systematic review and metaanalysis of in-

dividual patient data. Am J Obstet Gynecol 2012; 206: 124.e1–19.
7. Stupin JH, et al. Emergency cerclage versus bed rest for amniotic sac prolapse before 27 gestational weeks. A retrospective, comparative study of 161 women. Eur J Obstst Gynecol Reprod Biol 2008; 139: 32–37.
8. Brix N, et al. Randomized trial of cervical cerclage with and without occlusion, for the prevention of preterm birth in women suspected for cervical insufficiency. BJOG 2013; 120: 613–620.
9. Aqua Institut GmbH, Göttingen 2014. Internet (www.perinatalzentren.org).
10. Spätling L, Spätling G. Magnesium supplementation in pregnancy. Br J Obstet Gynaecol 1988; 95: 120–125.
11. Spätling L, et al. Bolus tocolysis: treatment of preterm labor with pulsatile administration of a beta-adrenergic agonist. Am J Obstet Gynecol 1989; 160: 713–717.

Interessenkonflikt: Die Autoren erklären, dass bei der Erstellung des Beitrags keine Interessenkonflikte im Sinne der Empfehlungen des International Committee of Medical Journal Editors bestanden.

Prof. Dr. Ludwig Spätling
Direktor der Frauenklinik am
Klinikum Fulda a. D.
Gallasiniring 8
36043 Fulda

ludwig@spaetling.net